症　例

【患者】40代，女性

【採取部位】右肺門リンパ節と一塊になった腫瘤

【採取方法】ＥＢＵＳ-ＴＢＮＡ

（超音波気管支鏡ガイド下針生検）

【嗜好歴】喫煙歴は15×20年

【現病歴】右胸部痛のため紹介元を受診した．上記部位に腫瘤と右肺上葉の浸潤影を認め，当院へ紹介された．

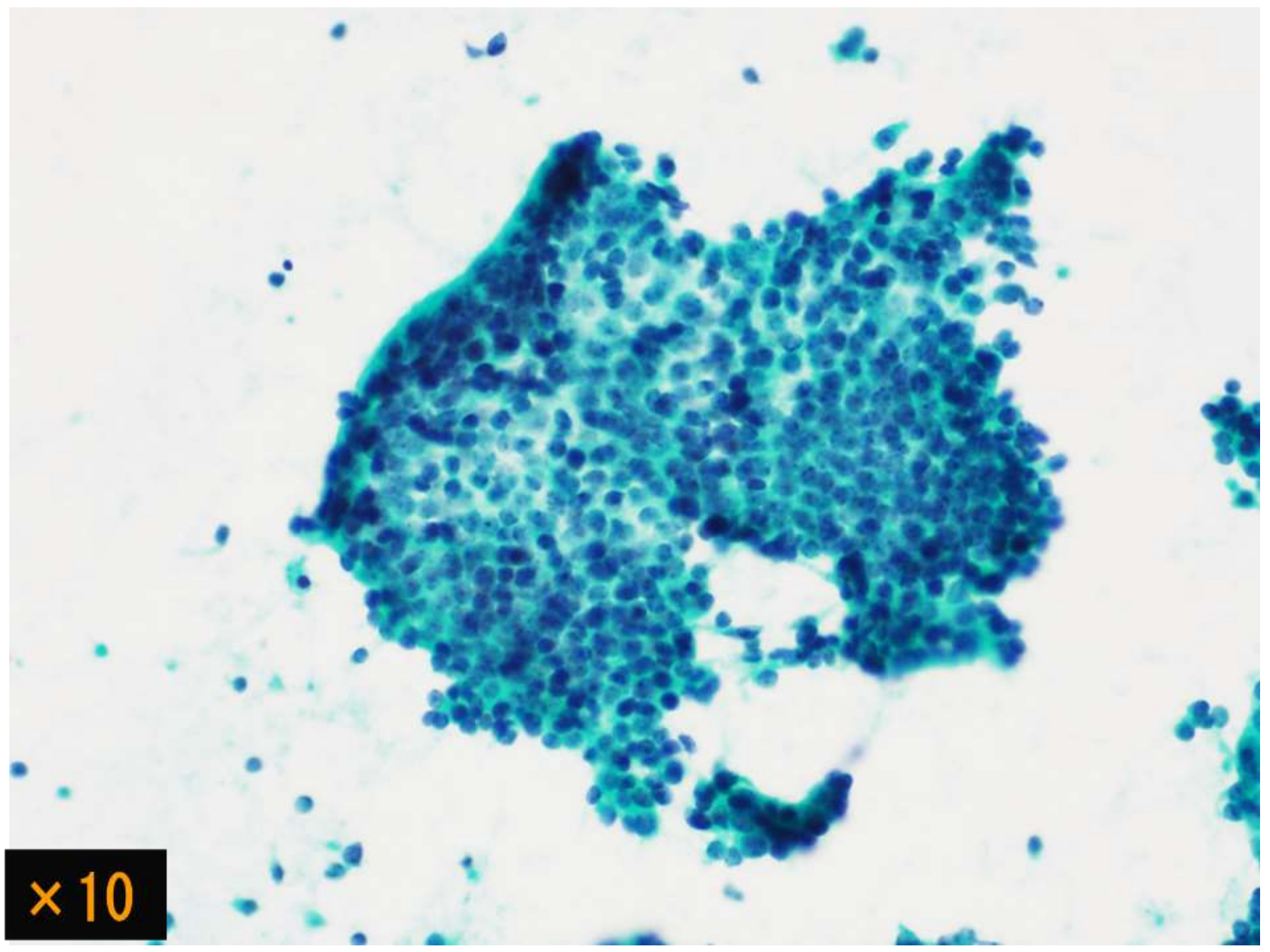
×10

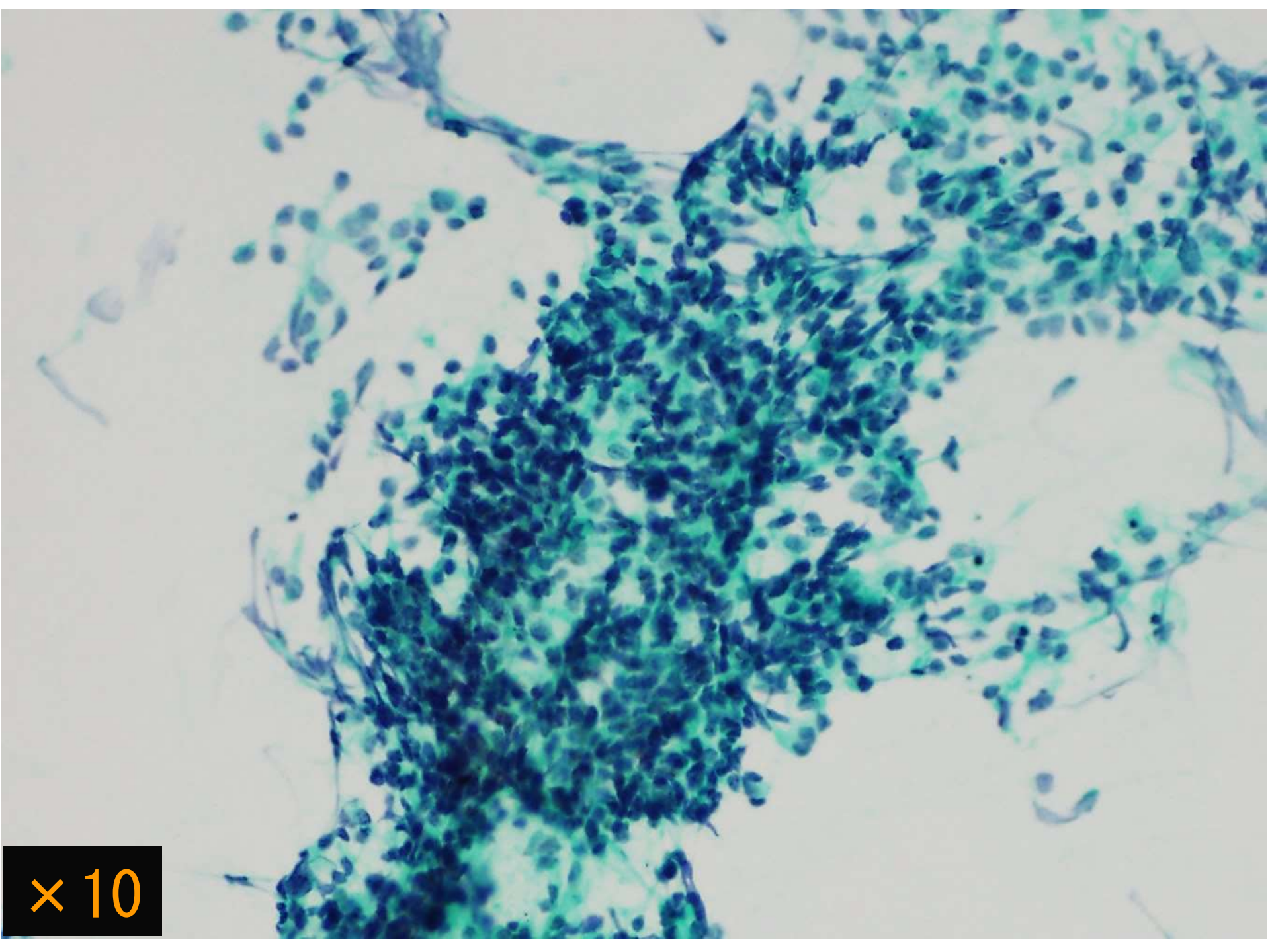
×10

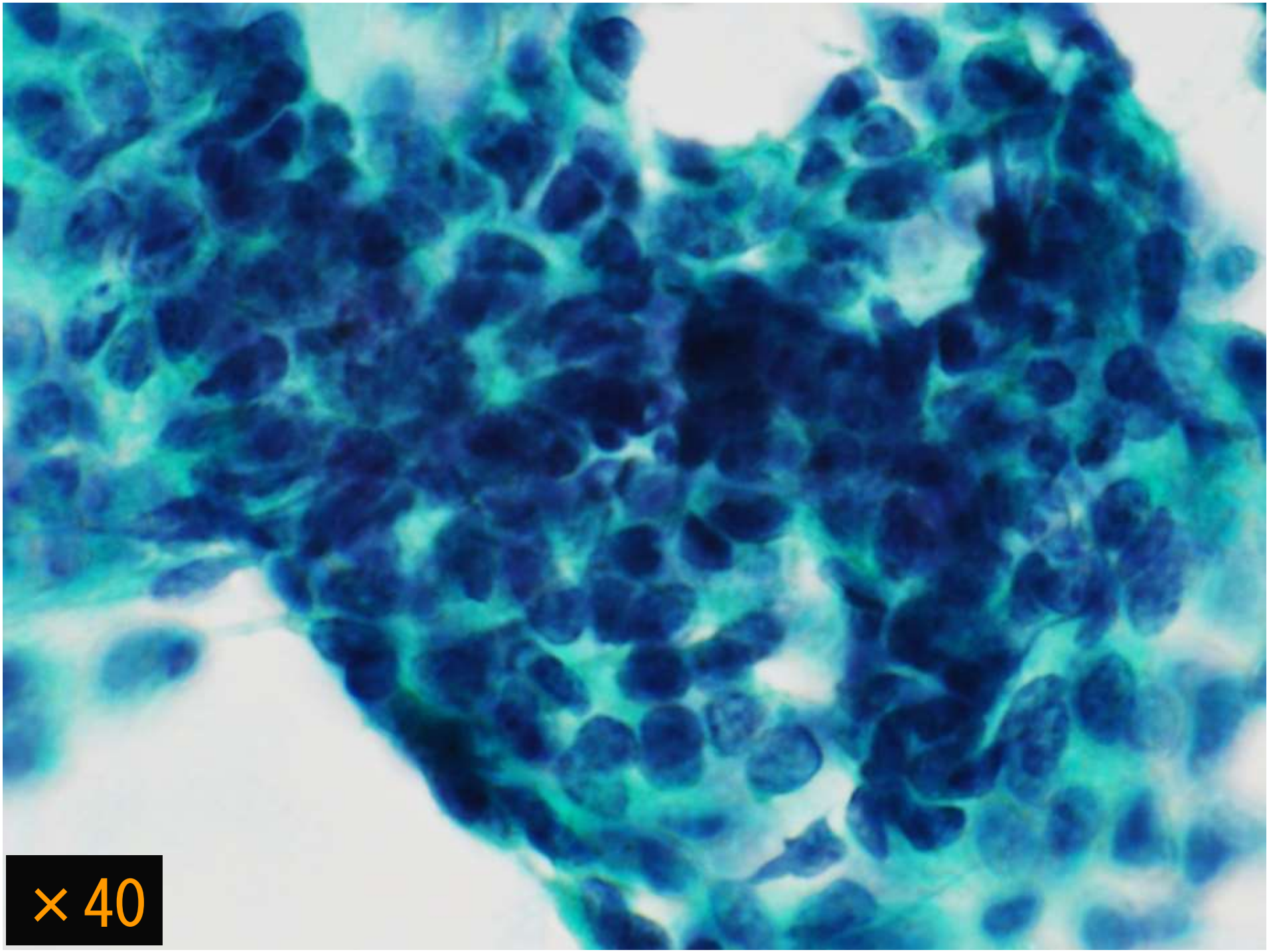
×40

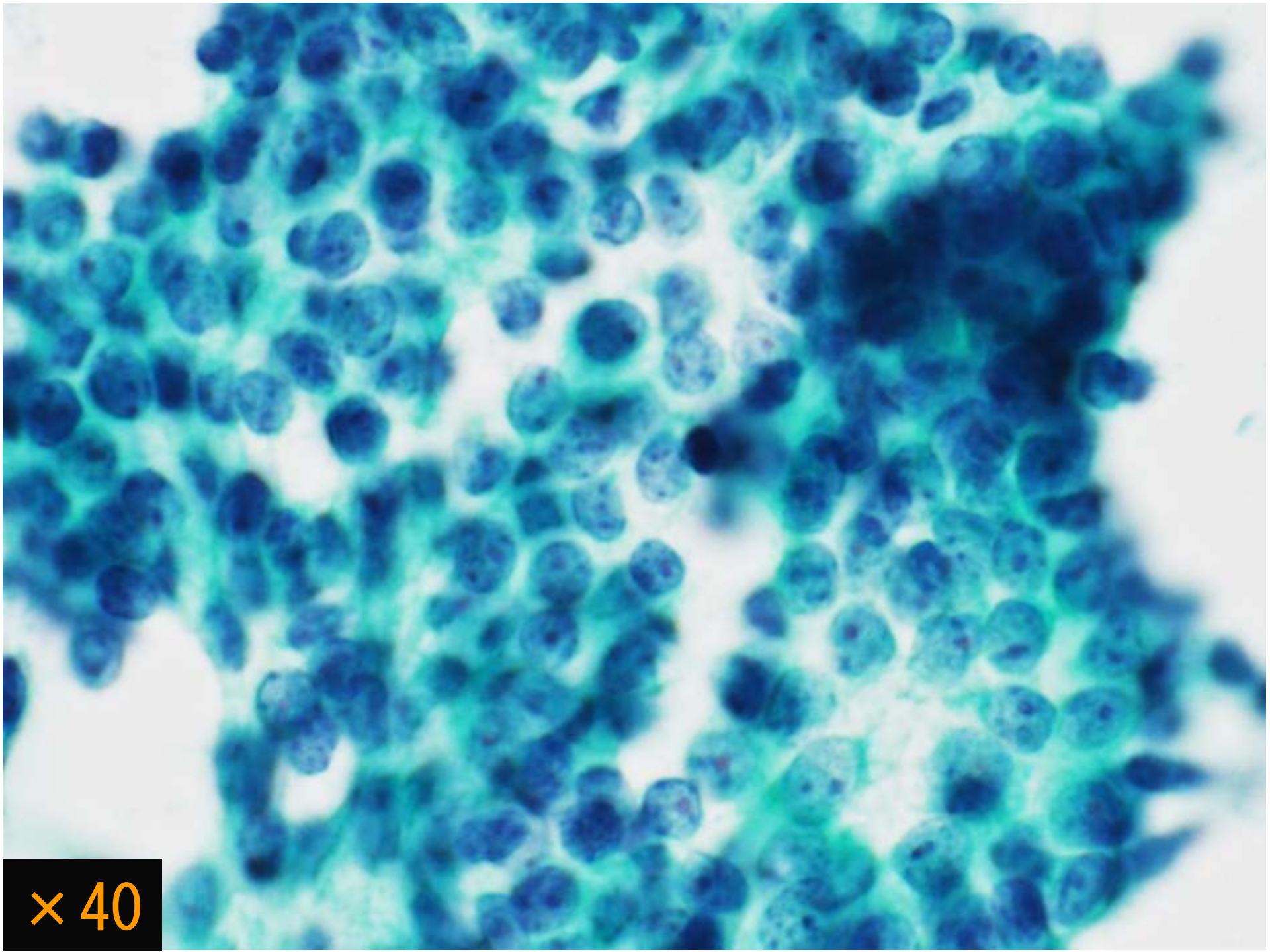
× 40

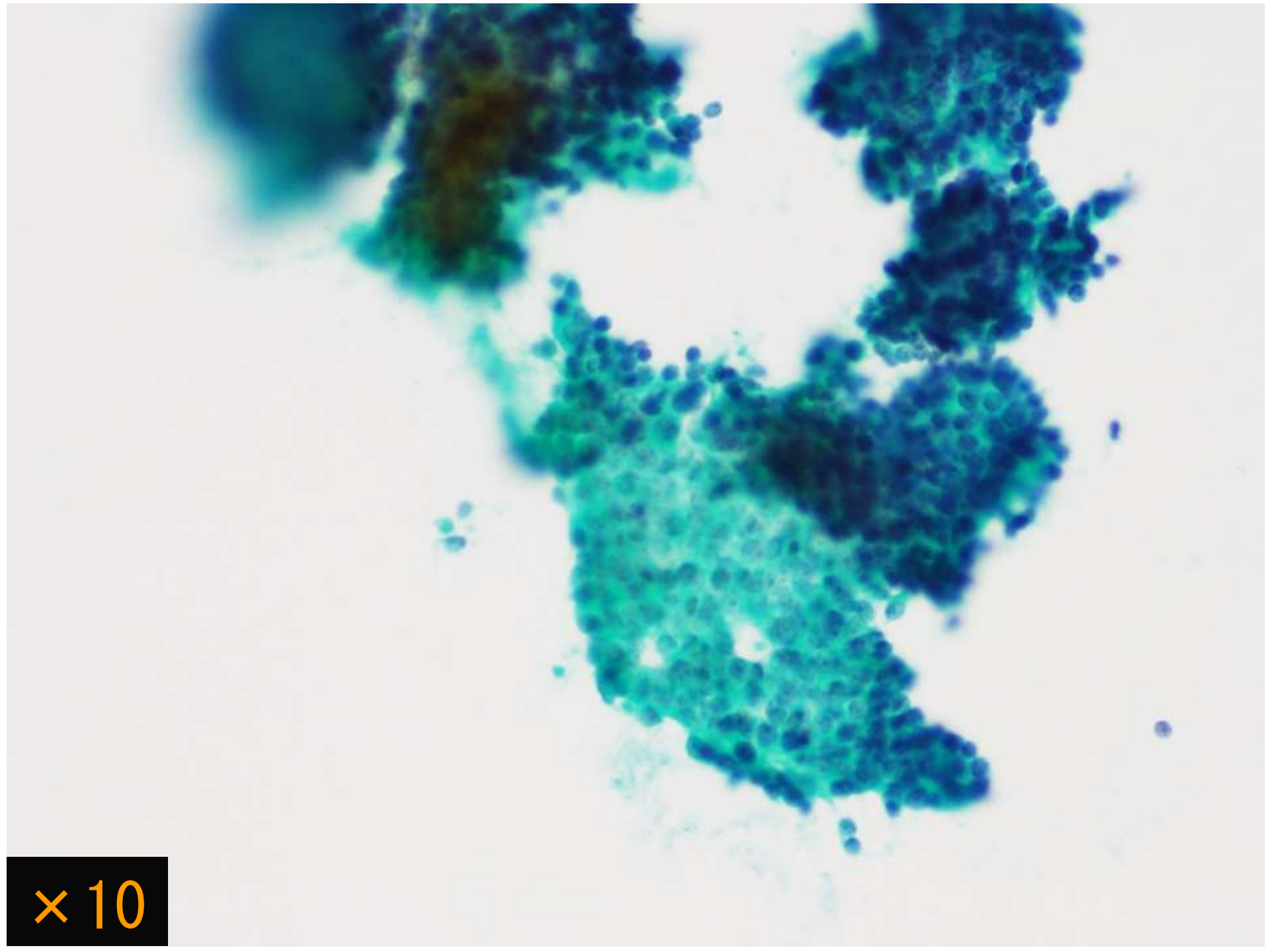
×10

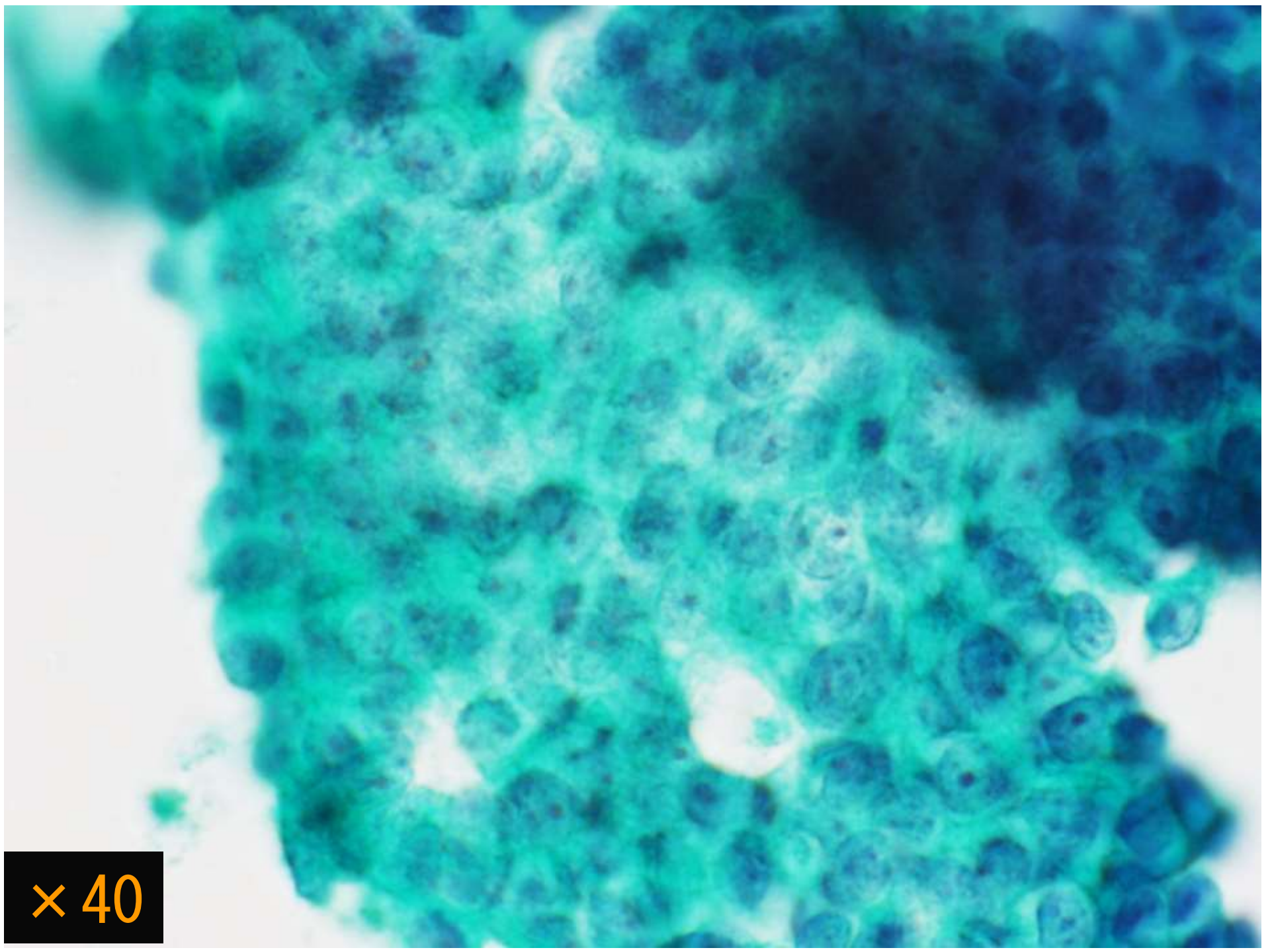
×40

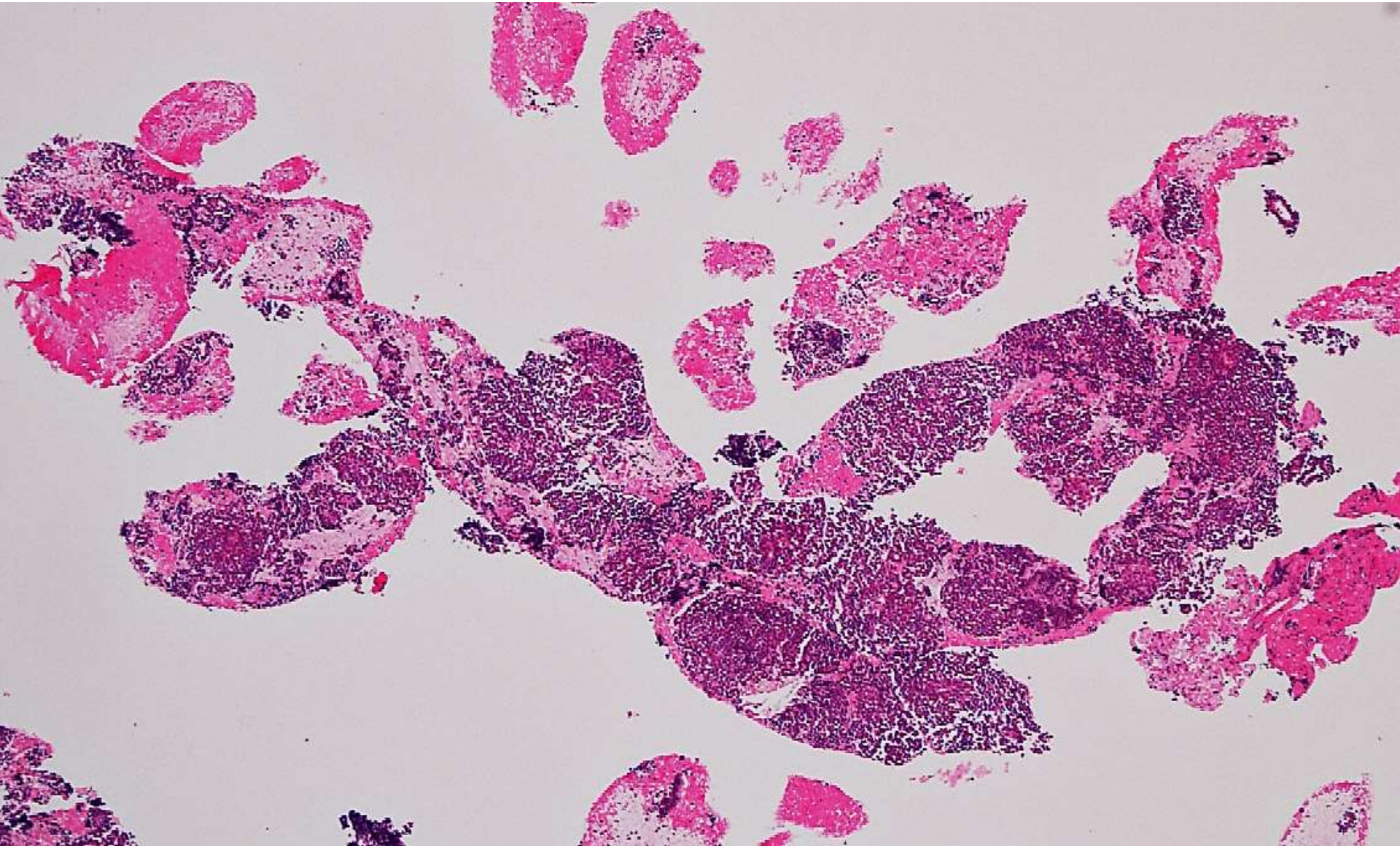

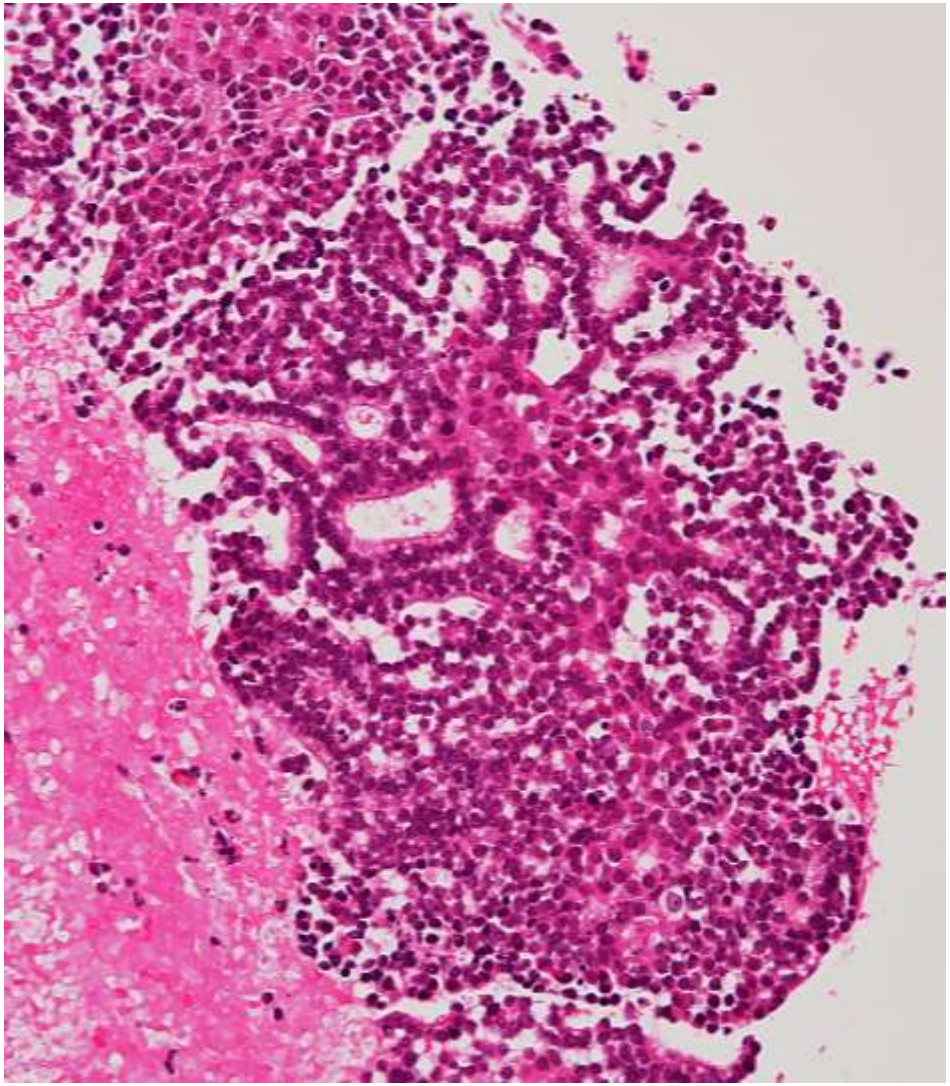

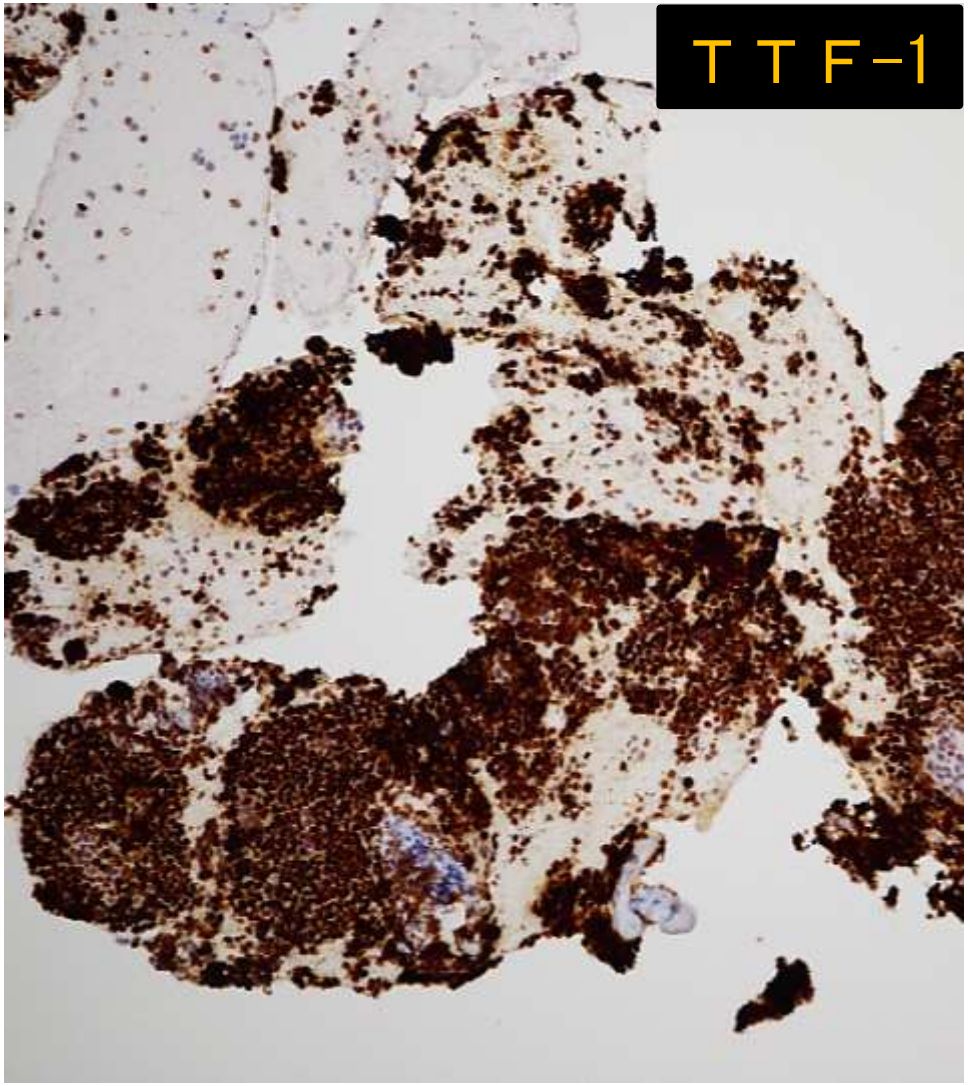
T T F-1

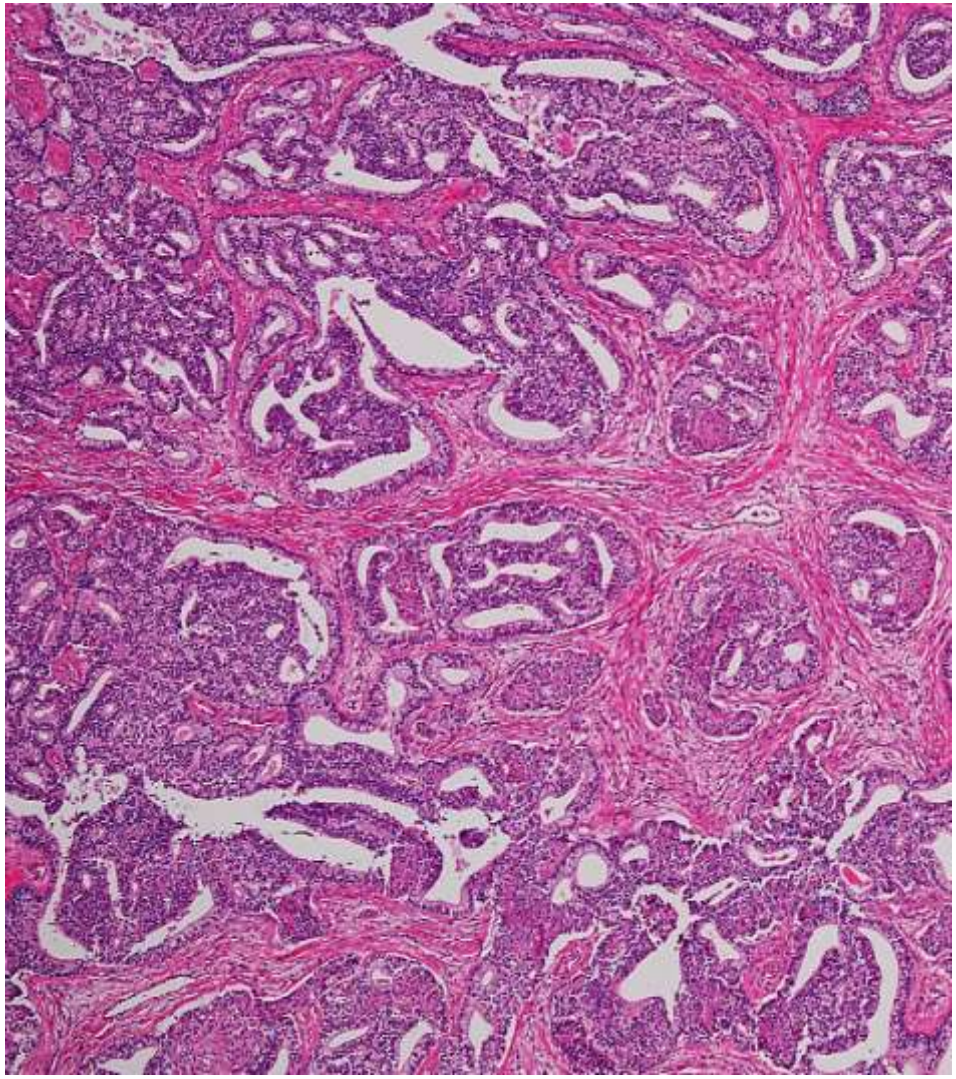

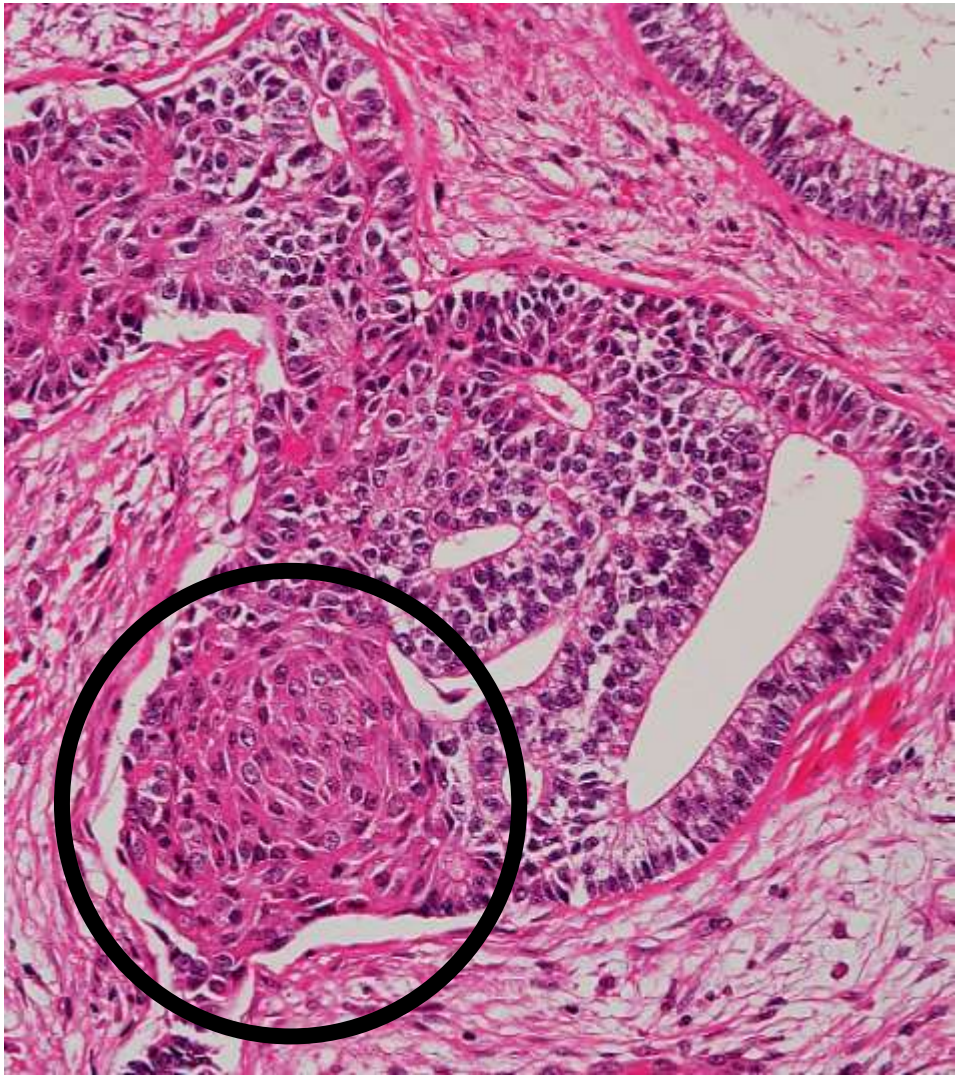

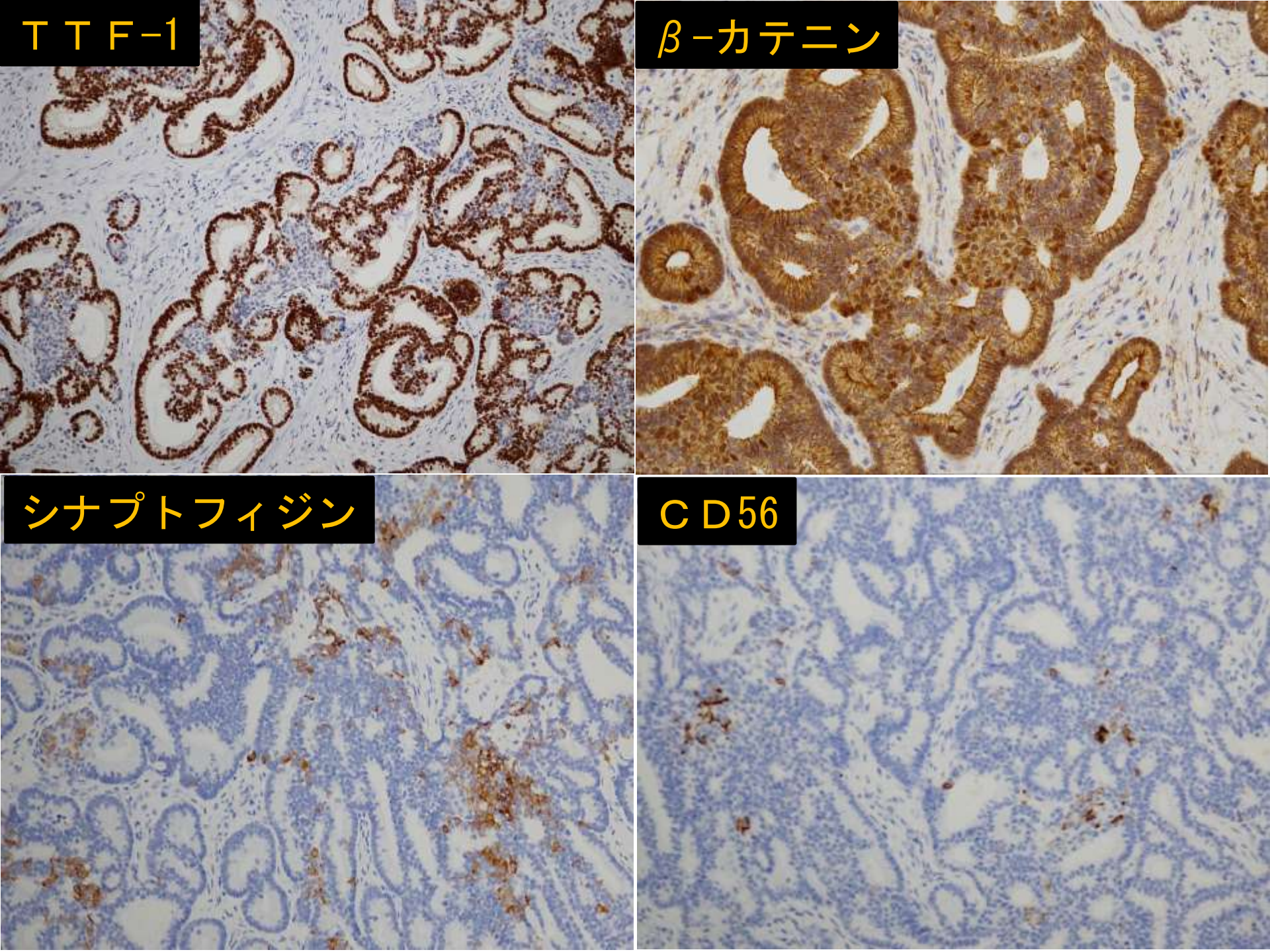
ＴＴＦ-1
β-カテニン
シナプトフィジン
ＣＤ56

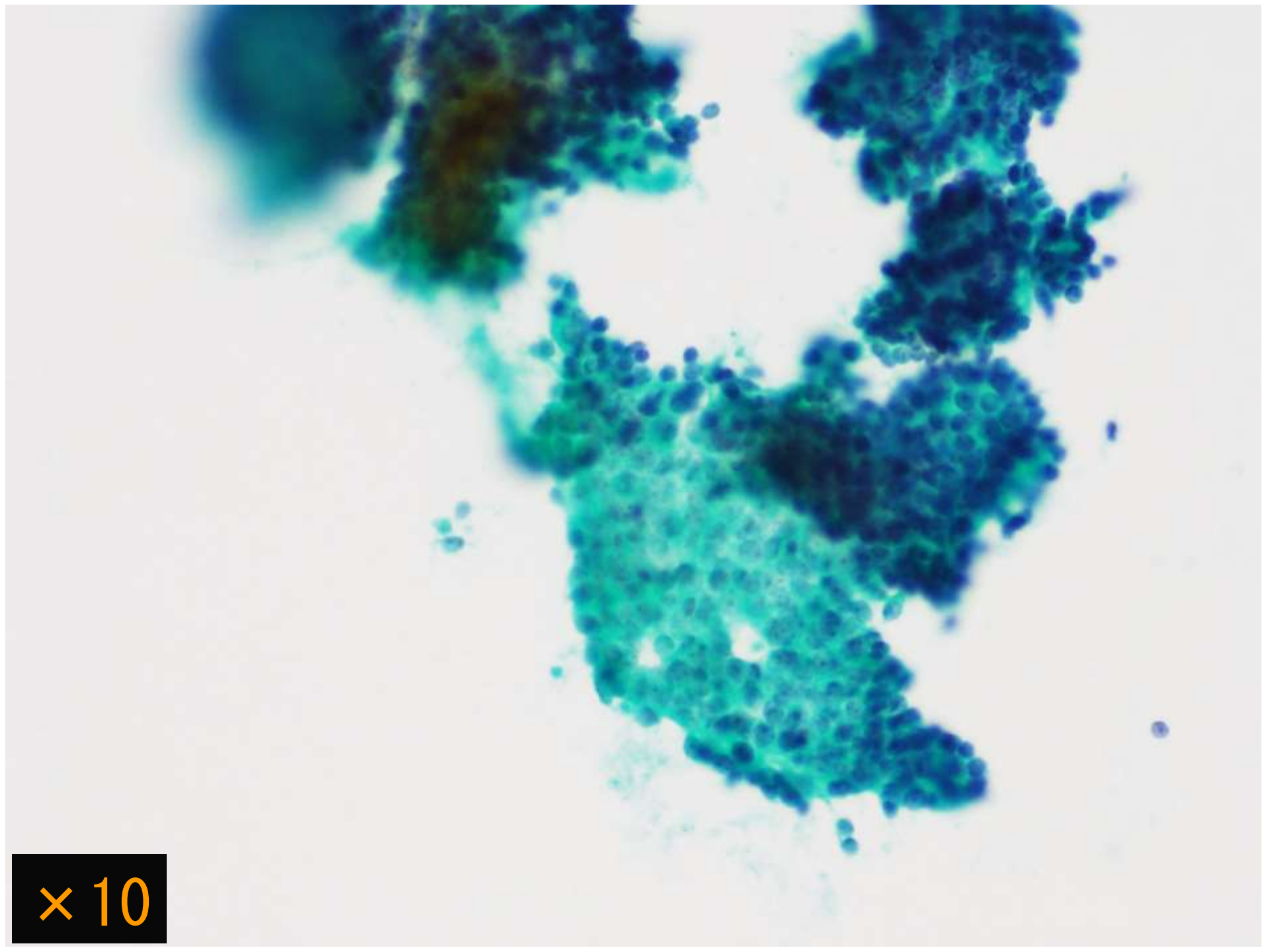
×10

①硬化性肺胞上皮腫

②腺癌

③扁平上皮癌

④小細胞癌

⑤腺様嚢胞癌

①硬化性肺胞上皮腫

②腺癌

③扁平上皮癌

④小細胞癌

⑤腺様嚢胞癌

最終病理診断

Fetal adenocarcinoma,low-grade type

胎児型腺癌（低悪性度型）

ＷＨＯ分類（2015）

・腺癌

・特殊型腺癌

浸潤性粘液性腺癌

粘液・非粘液混合腺癌

コロイド腺癌

胎児型腺癌

腸型腺癌

・微小浸潤性腺癌

・前浸潤性病変

胎児型腺癌

- 胎児肺の気道上皮に類似したグリコーゲンに富む無線毛円柱上皮からなる腺管構造をとる腫瘍.

- 低悪性度型と高悪性度型に二分され，臨床病理学的背景や予後に違いがあることから，両者の鑑別は重要である.

- 細胞診では通常型腺癌と診断されることが多く，胎児型腺癌，加えて悪性度まで推定することは困難である.

	低悪性度型	高悪性度型
年齢，性別	若年，やや女性優位	高齢，男性優位
喫煙	関連	関連
予後	比較的良好	不良
細胞学的所見	• 比較的きれいな背景に，子宮内膜類似の重積性集塊と平面的な集塊がみられる. • 核クロマチンは細顆粒状，核小体はみられても小型. • 核内封入体も認められる.	• 背景は壊死を認めることもあり，不規則な重積性を示す. • 腺腔様構造の目立つ集塊が主として認められる. • 細胞異型は低悪性度に比べると強い.
組織学的所見	• 多くはmorule形成を認め，子宮の類内膜腺癌に類似する. • β-カテニンが核，細胞質に陽性となる. • ＡＦＰがときに陽性となる.	• 不規則に分岐する腺管構造をとり，morule形成を認めない. • β-カテニンが細胞膜に陽性となる. • ＡＦＰやglypican-3の陽性率が高い.

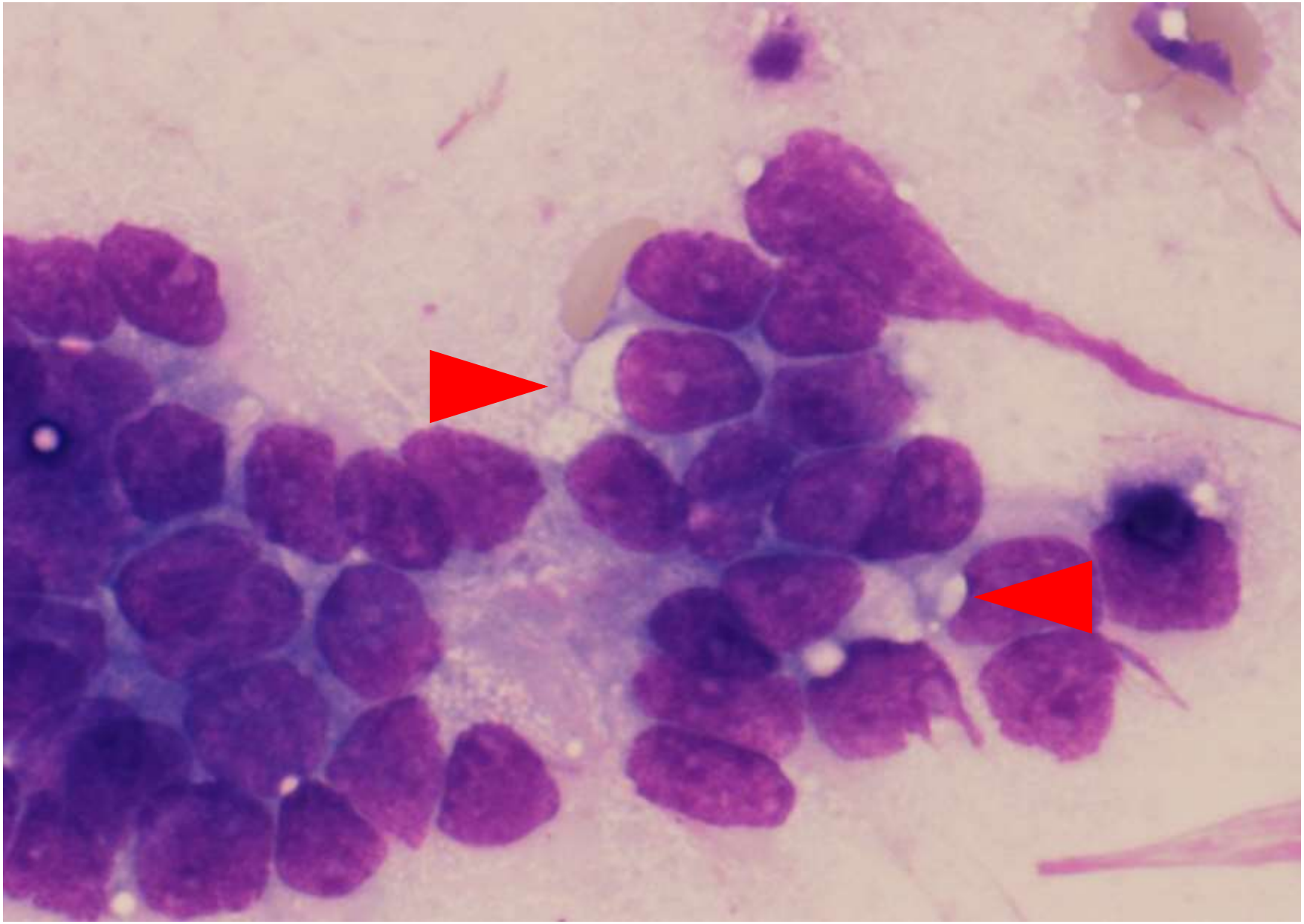

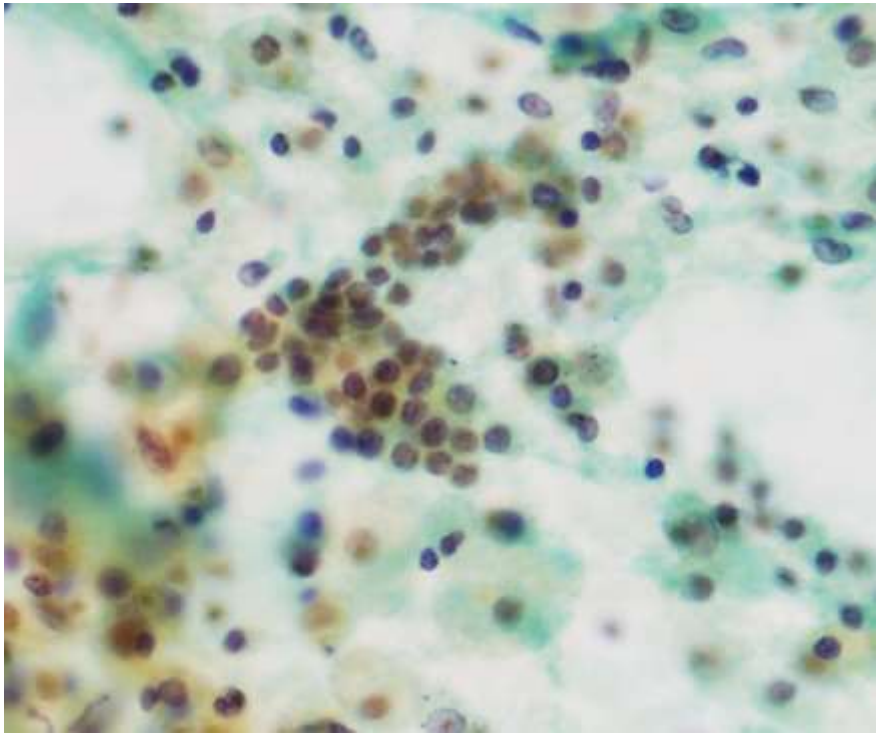

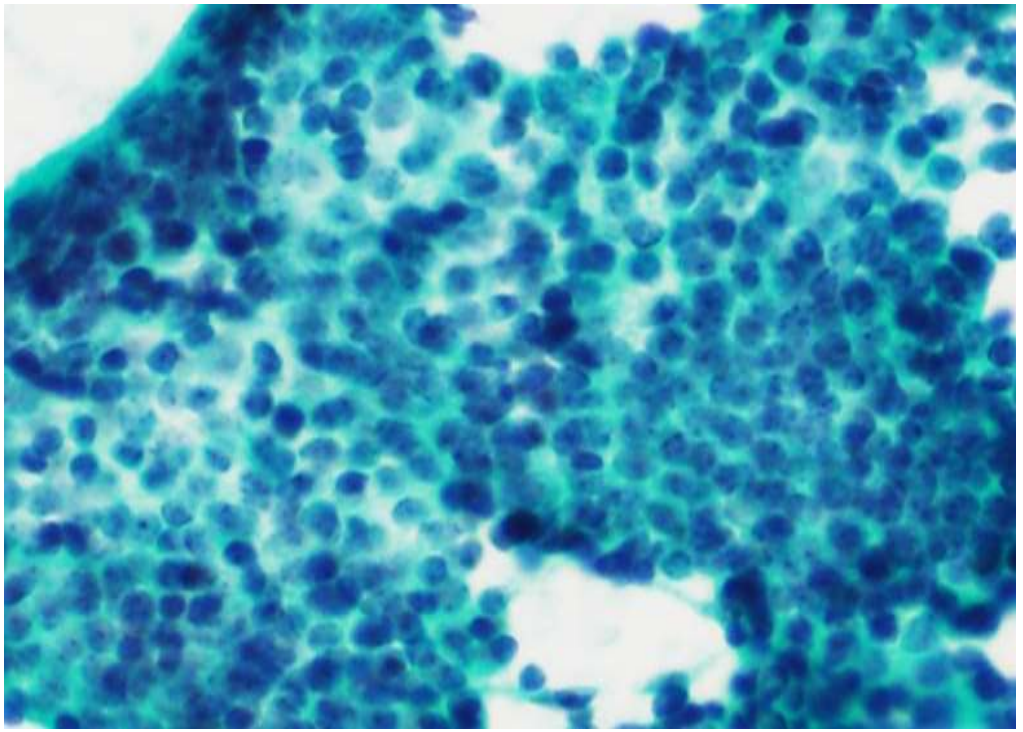

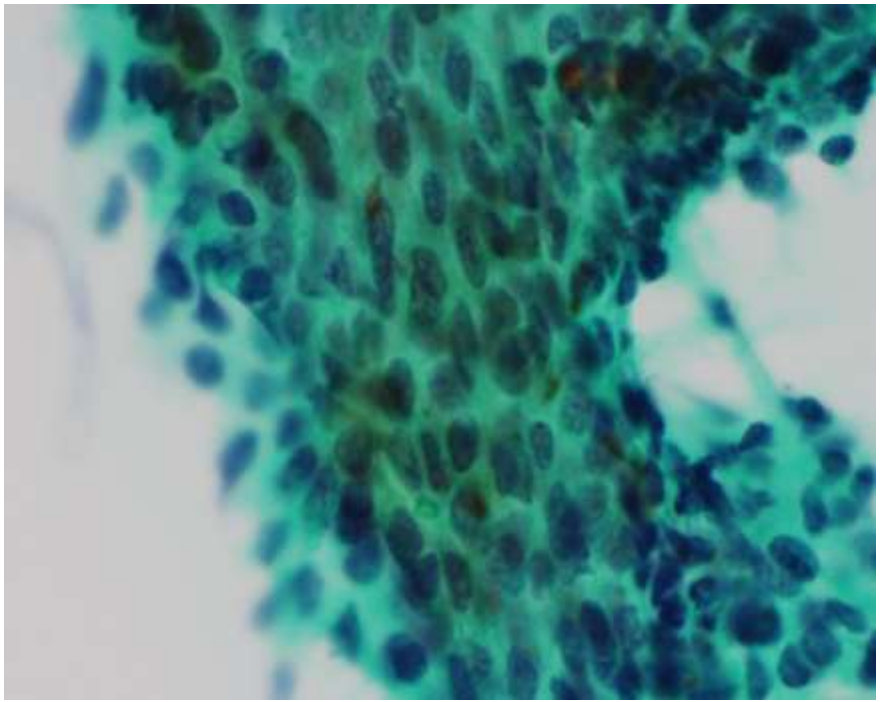

硬化性肺胞上皮腫

胎児型腺癌

扁平上皮癌

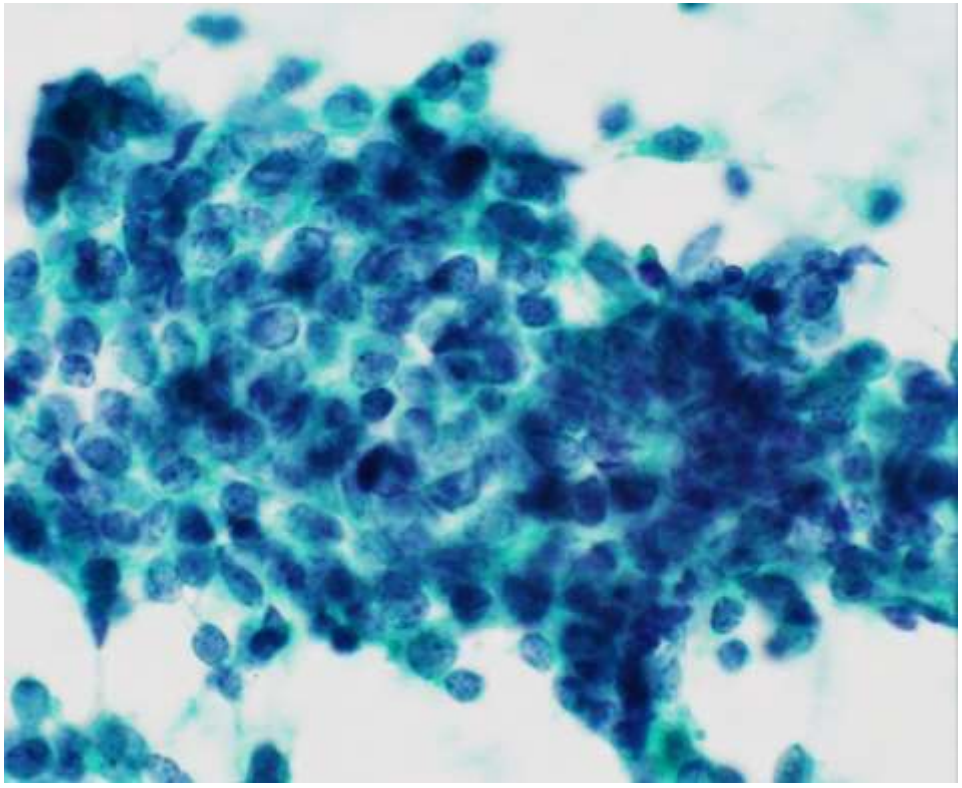

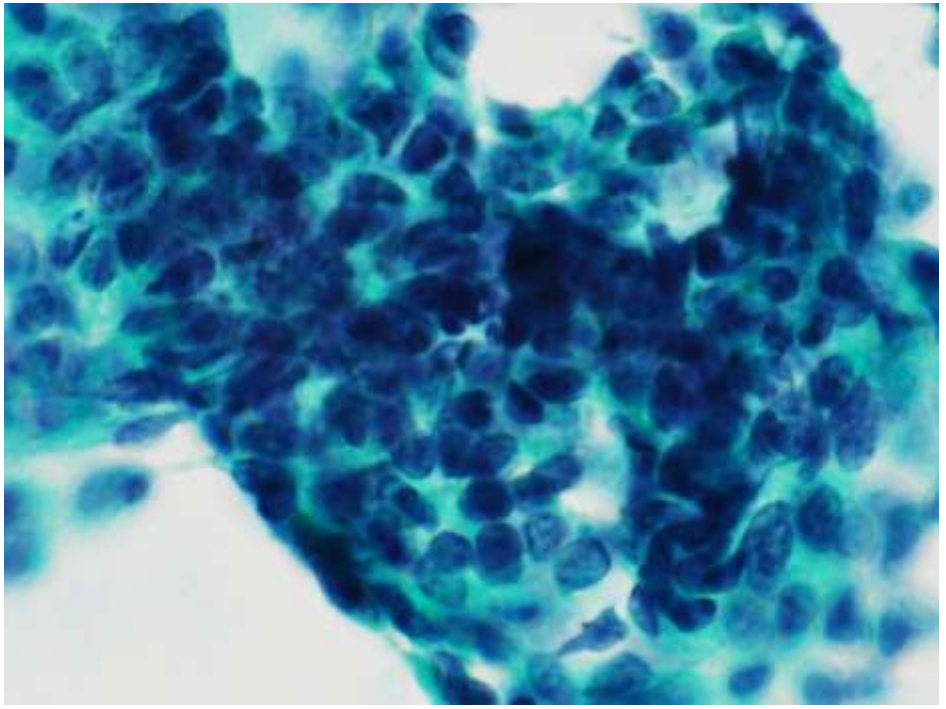

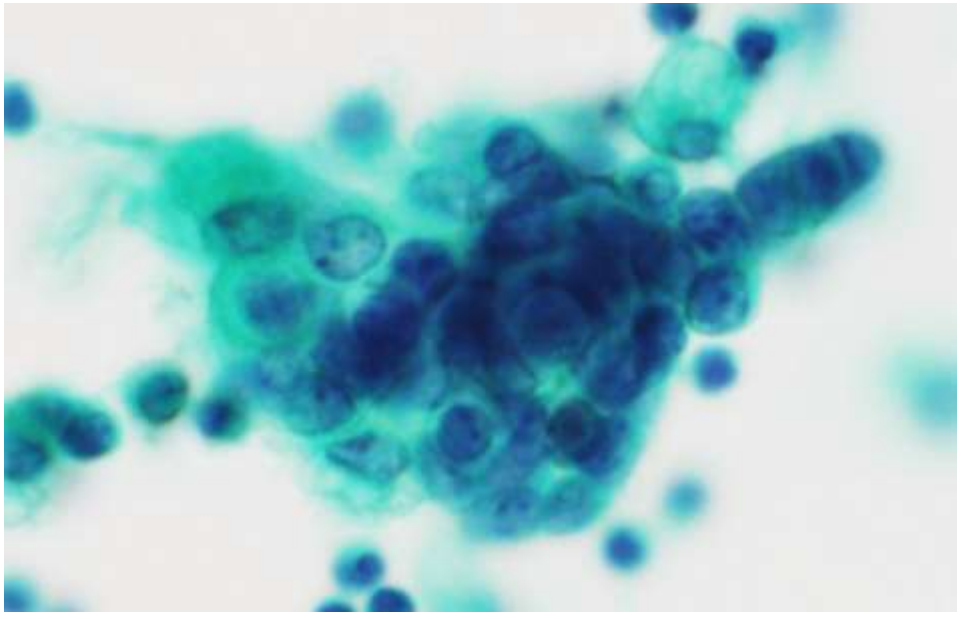

小細胞癌	胎児型腺癌
小細胞癌	

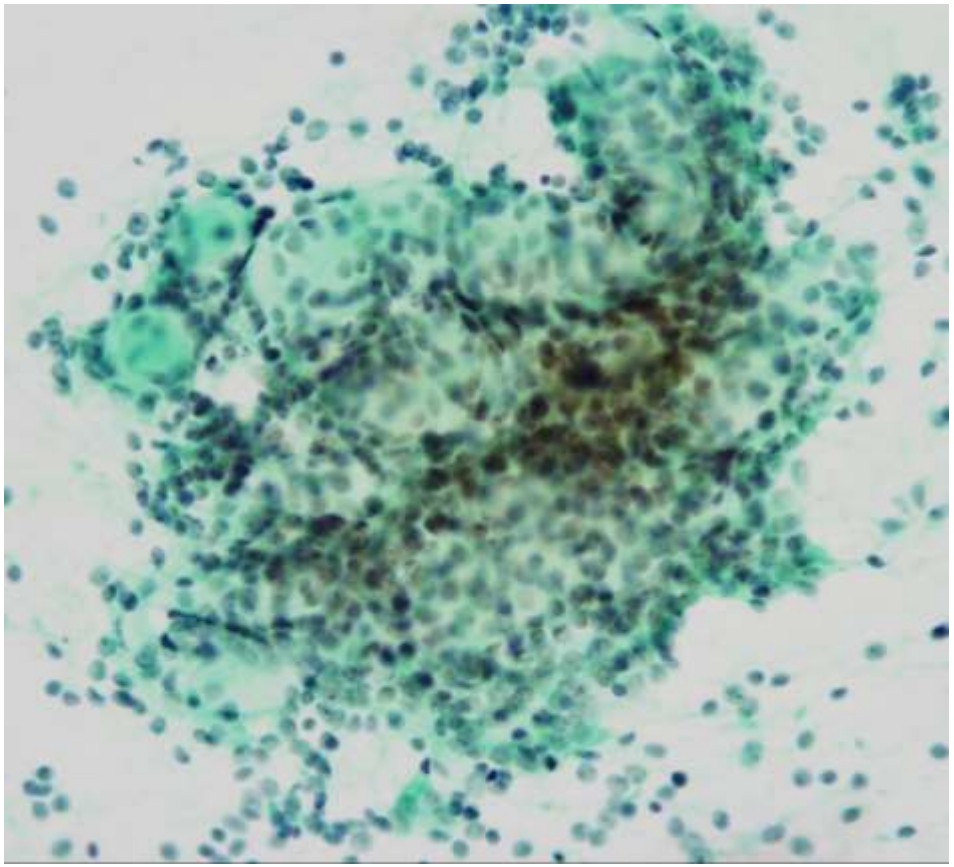

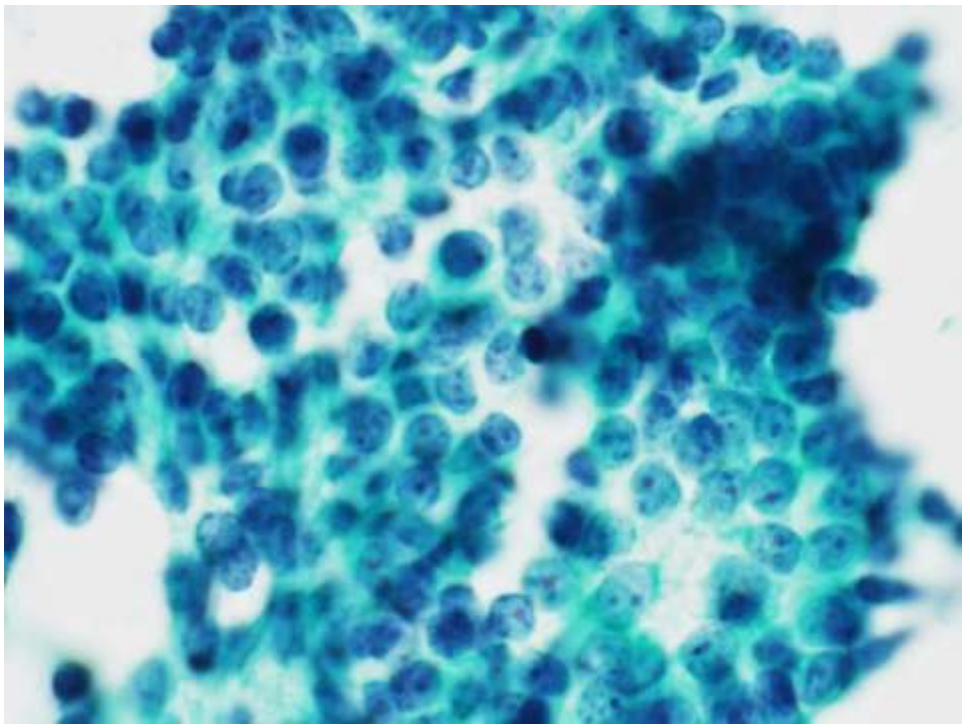

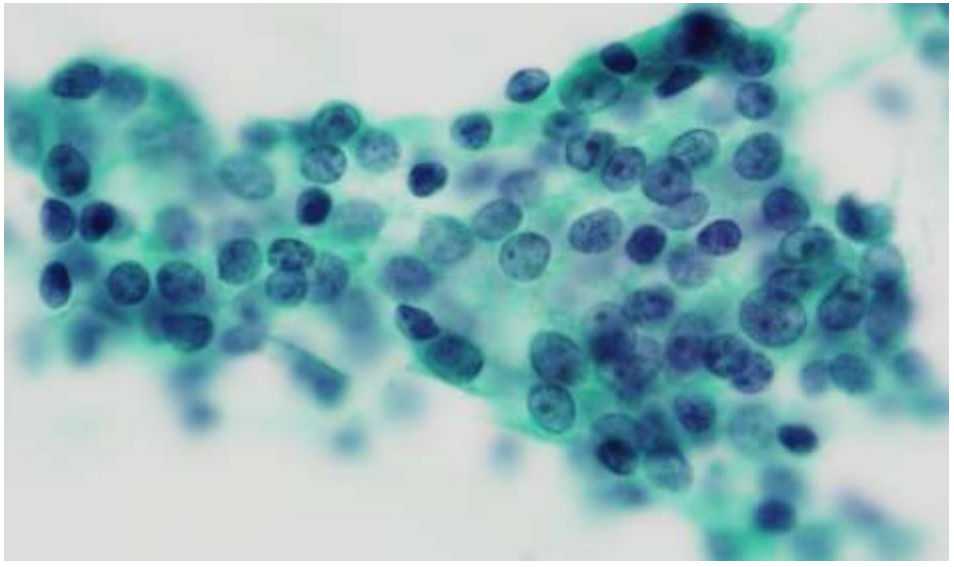

腺様嚢胞癌	胎児型腺癌
腺様嚢胞癌	

まとめ

- 今回の症例は，発生頻度0.25%とまれな胎児型腺癌であった.

- 細胞像では，小型で単調な細胞集塊がみられ，裸核状の細胞も多いので組織型の推定が困難であった.

- 子宮内膜類似の細胞集塊がみられ，moruleや核内封入体を見出すことができれば鑑別に挙げることが可能である.